

**CENTRO ESTADUAL DE EDUCAÇÃO TECNOLÓGICA PAULA SOUZA  
FACULDADE DE TECNOLOGIA DE BOTUCATU  
CURSO SUPERIOR DE TECNOLOGIA EM RADIOLOGIA**

**GIOVANNA CONCURUTO SILVA GARCIA**

**ARTEFATOS DE IMAGEM NA CINTILOGRAFIA DE PERFUSÃO DO  
MIOCÁRDIO**

**BOTUCATU-SP  
NOVEMBRO - 2019**

**CENTRO ESTADUAL DE EDUCAÇÃO TECNOLÓGICA PAULA SOUZA  
FACULDADE DE TECNOLOGIA DE BOTUCATU  
CURSO SUPERIOR DE TECNOLOGIA EM RADIOLOGIA**

**GIOVANNA CONCURUTO SILVA GARCIA**

**ARTEFATOS DE IMAGEM NA CINTILOGRAFIA DE PERFUSÃO DO  
MIOCÁRDIO**

Orientador: Me. Leandro Bolognesi

Trabalho de Conclusão de Curso apresentado à  
FATEC – Faculdade de Tecnologia de Botucatu,  
para obtenção do título de Tecnólogo no Curso  
Superior de Radiologia

BOTUCATU-SP  
NOVEMBRO - 2019

## ARTEFATOS DE IMAGEM NA CINTILOGRAFIA DE PERFUSÃO DO MIOCÁRDIO

### IMAGES ARTIFACTS IN MYOCARDIAL PERFUSION IMAGING

Giovanna Concuruto Silva Garcia<sup>1</sup>

Leandro Bolognesi<sup>2</sup>

#### RESUMO

A cintilografia de perfusão do miocárdio é uma ferramenta importante no diagnóstico das doenças cardiovasculares, entretanto é um exame sujeito a diversos artefatos de imagem. Este artigo teve como objetivo revisar os principais artefatos presentes nos estudos de perfusão do miocárdio e destacar as medidas mais relevantes para evitá-los ou minimizá-los garantindo assim a validade diagnóstica do exame. Os artefatos encontrados estão relacionados ao paciente, ao tecnólogo e ao equipamento. Entre as principais causas de artefatos nas imagens cintilográficas de perfusão do miocárdio estão a movimentação e o preparo do paciente, atenuação, atividade gastrointestinal, injeção do radiofármaco, processamento das imagens e certas cardiomiopatias. É essencial que o tecnólogo em radiologia e o médico nuclear estejam cientes dessas possíveis fontes de erro, tomem as medidas apropriadas para evitá-las ou minimizá-las, sempre que possível corrija-as se ocorrerem e, quando não puderem ser eliminadas, reconheçam seu impacto potencial na interpretação da MPI.

**Palavras-Chave:** Artefato. Cintilografia. Perfusão do miocárdio.

#### ABSTRACT

Myocardial perfusion scintigraphy is an important tool in the diagnosis of cardiovascular diseases, however it is an examination subject to several imaging artifacts. This article aimed to review the main artifacts present in myocardial perfusion studies and highlight the most relevant measures to avoid or minimize them thus ensuring the diagnostic validity of the exam. The artifacts found are related to the patient, the technologist and the equipment. Among the main causes of artifacts in myocardial perfusion scintigraphic images are patient movement and preparation, attenuation, gastrointestinal activity, radiopharmaceutical injection, image processing, and certain cardiomyopathies. It is essential that the radiologist and nuclear physician are aware of these possible sources of error, take appropriate measures to avoid or minimize them, where possible correct them if they occur and, when they cannot be eliminated, recognize their potential impact on the interpretation of MPI.

**Keyword:** Artifacts. Myocardial perfusion. Scintigraphy.

---

<sup>1</sup> Graduanda do Curso de Radiologia da Faculdade de Tecnologia –Fatec Botucatu. Av. José Ítalo Bacchi, S/N – Jd. Aeroporto. CEP: 18606-851 – Botucatu-SP. gi\_gcs@hotmail.com

<sup>2</sup> Docente da Faculdade de Tecnologia de Botucatu - FATEC

## 1. INTRODUÇÃO

As doenças cardiovasculares (DCV) são a principal causa de morte no mundo. É estimado que em 2016, 31% das mortes mundiais foram causadas por algum tipo de DCV. Entre elas, destacam-se a doença arterial coronariana (DAC) e o infarto agudo do miocárdio (IAM) (WORLD HEALTH ORGANIZATION, 2017). A DAC é causada pela estenose da artéria coronária e seus ramos, decorrente das placas de ateroma, resultando na redução do fluxo sanguíneo (isquemia) para a região correspondente do miocárdio, e é responsável por grande taxa de morbidade, gerando alto gasto na saúde e nos cuidados pessoais dos pacientes. Se não diagnosticada precocemente, a DAC pode levar ao IAM (BURRELL; MACDONALD, 2006).

A imagem de perfusão miocárdica (*Myocardial Perfusion Imaging* - MPI) é uma ferramenta valiosa no manejo de pacientes com DCV. Com sua capacidade única de avaliar a perfusão em nível celular e avaliar a distribuição sanguínea no miocárdio no repouso e no pico do estresse, a MPI desempenha um papel importante no diagnóstico da DAC, no prognóstico, na avaliação da eficácia da terapia e na avaliação da viabilidade miocárdica. A MPI é realizada através do exame de cintilografia, por meio da tomografia por emissão de fóton único (*Single-Photon Emission Computed Tomography* - SPECT) (AMORIM et al., 2016). É um método preciso para avaliação da perfusão no miocárdio, com cerca de 90% de sensibilidade e 80% de especificidade (AGARWAL; DEPUEY, 2014).

Os estudos de MPI podem ser realizados com os radiofármacos  $^{201}\text{Tl}$ , Sestamibi- $^{99\text{m}}\text{Tc}$  ou Tetrofosmim- $^{99\text{m}}\text{Tc}$  (STRAUSS et al., 2008). A aquisição das imagens é feita com uma gama-câmara SPECT, que possui detectores acoplados ao *Gantry* giratório. Estes detectores captam a radiação emitida pelo radiofármaco administrado via endovenosa, adquirindo uma série de imagens em ângulos diferentes ao redor do paciente. Estes dados são reconstruídos matematicamente para gerar a imagem tridimensional do coração (THRALL, 2003).

Apesar de suas vantagens, a MPI está sujeita a diversos tipos de artefatos, que podem limitar e comprometer a interpretação das imagens. Estes artefatos estão comumente relacionados ao paciente, ao equipamento e ao tecnólogo, e sua identificação é fundamental para garantir a validade diagnóstica do exame (BURRELL; MACDONALD, 2006).

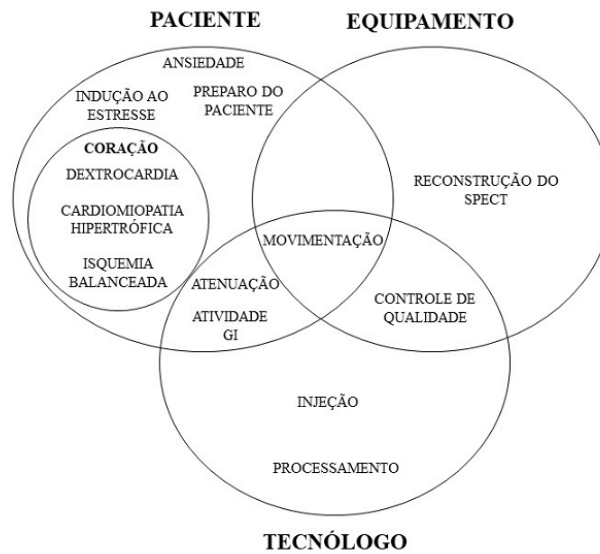
Este trabalho teve como objetivo revisar os principais artefatos presentes nos estudos de MPI e destacar as medidas mais relevantes para evitá-los ou minimizá-los.

## 2. DESENVOLVIMENTO

São chamados de artefatos qualquer irregularidade na imagem não causada pelo feixe primário de radiação em sua interação com o tecido, podendo interferir no diagnóstico (BUSHONG, 2010).

Nos estudos de MPI os artefatos são agrupados de acordo com a sua origem (FIGURA 1).

Figura 1 – As principais causas de artefatos na MPI podem estar relacionadas ao paciente, equipamento ou ao tecnólogo, geralmente com sobreposição entre essas categorias.



Fonte: Adaptado de Burrel; MacDonald, 2006.

## 2.1 Movimento do paciente

Dentre as causas mais comuns de artefatos de imagem em MPI, está a movimentação do paciente durante a realização do exame, causando um grande número de resultados falsos positivos (WHEAT; CURRIE, 2004). O movimento cardíaco indesejado pode ter diversas causas, desde o desconforto do paciente até a ansiedade causada por não estar familiarizado com o exame.

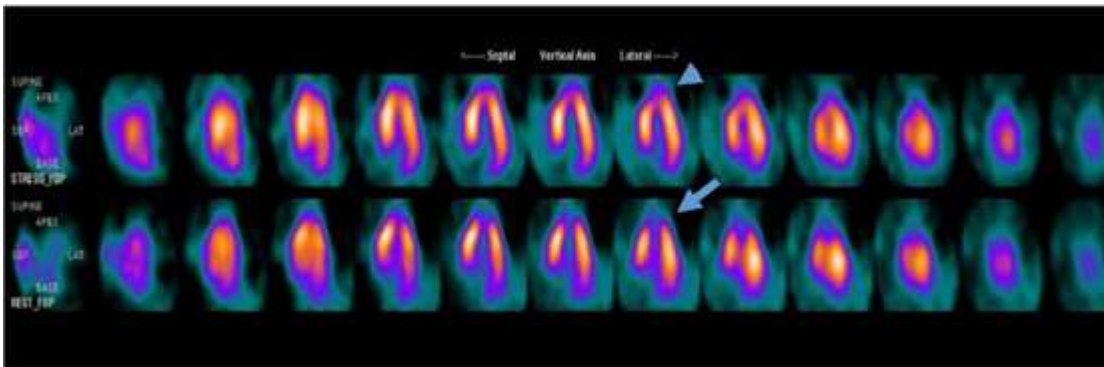
A “movimentação do coração” causada por movimentos involuntários, como os “movimentos respiratórios” (REDGATE et al., 2013), podem ser evitados com um atraso no início da aquisição de imagem (LYRA et al., 2016) para que as frequências cardíaca e respiratória baixem, possibilitando uma melhor aquisição da imagem. Já a “movimentação do coração” causada por movimento corporal voluntário pode ser minimizada ao prevenir o desconforto do paciente. Para isso, é necessário que o paciente esteja bem posicionado e relaxado (WHEAT; CURRIE, 2004). Suportes para o joelho e coluna lombar ajudam em um bom posicionamento do paciente quando este está em supino. Além disso, o paciente deve ser

informado previamente da importância de não se movimentar durante a realização do exame (LYRA et al., 2016).

## 2.2 Ansiedade

A ansiedade é outra causa do desconforto físico e psicológico do paciente (FIGURA 2), contribuindo assim para o movimento do paciente durante a MPI. A ansiedade é definida como um estado de sofrimento emocional e turbulência interna, e pode se manifestar por comportamento nervoso, inquietação e tensão muscular (SYLVERS; LILIENFELD; LAPRAIRIE, 2011). As explicações sobre os procedimentos do exame, como posicionamento e tempo de aquisição das imagens e o tipo de movimentação que o equipamento realizará ao redor do paciente são a melhor maneira de controle da ansiedade (LYRA et al., 2016).

Figura 2 – MPI reconstruída, eixo horizontal longo, revelando um defeito de perfusão no ápice do ventrículo esquerdo na fase de repouso (seta). A perfusão normal na fase de estresse (cabeça de seta) caracteriza um padrão paradoxal de imagem, diagnosticado como artefato de movimento.



Fonte: Lyra et al., 2016.

## 2.3 Fatores relacionados ao coração

### 2.3.1 Dextrocardia

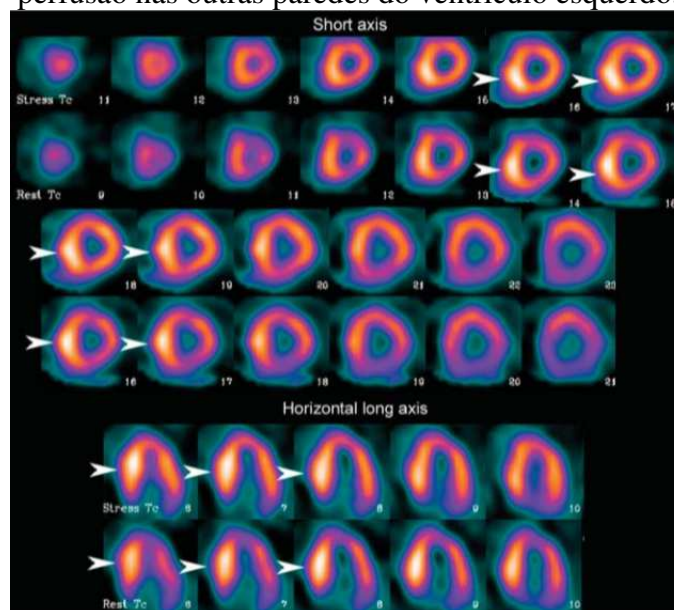
A variação anatômica do paciente pode afetar a qualidade da imagem adquirida, causando em alguns casos resultados falso-positivos. Entre essas variações, a dextrocardia é a mais relevante no que diz respeito à geração de artefatos na MPI. É essencial que a presença de dextrocardia seja reconhecida pelo tecnólogo. Essa situação pode não ser conhecida quando o paciente se apresenta para um estudo de perfusão do miocárdio. Por causa da posição alterada do coração dentro do tórax, o SPECT de 180° terá que se estender de +45° até -135°. A orientação também deverá ser considerada durante o processamento. A orientação alterada

resulta em um defeito aparente (artefato) normalmente na parede lateral do ventrículo esquerdo (FRAGKAKI; GIANNOPOULOU, 2011).

### 2.3.2 Cardiomiopatia hipertrófica

Na cardiomiopatia hipertrófica, há espessamento do miocárdio, geralmente envolvendo particularmente o septo. Isso pode resultar em aumento significativo da atividade no septo, o que resulta em uma atividade aparentemente reduzida nas outras paredes do ventrículo esquerdo. Isso pode levar ao diagnóstico incorreto de anormalidades generalizadas de perfusão (FIGURA 3) (FRAGKAKI; GIANNOPOULOU, 2011).

Figura 3 – Estudo de perfusão do miocárdio em um paciente com cardiomiopatia hipertrófica. Há um aumento acentuado de captação do radiotraçador na parede septal (pontas de seta), o que, devido à normalização para o pixel mais quente, resulta em diminuição aparente da perfusão nas outras paredes do ventrículo esquerdo.



Fonte: Adaptado de Burrel; MacDonald, 2006.

### 2.3.3 Isquemia balanceada

Uma das limitações importantes da aquisição SPECT é que ela mede apenas a captação relativa, não a atividade absoluta. Essa limitação é responsável por outro possível artefato na MPI, que é o sub-reconhecimento da doença multiarterial. Se houver diminuição da perfusão em todas as paredes, as anormalidades podem não ser identificadas na imagem, principalmente se a redução for de magnitude semelhante, a chamada "isquemia equilibrada ou balanceada".

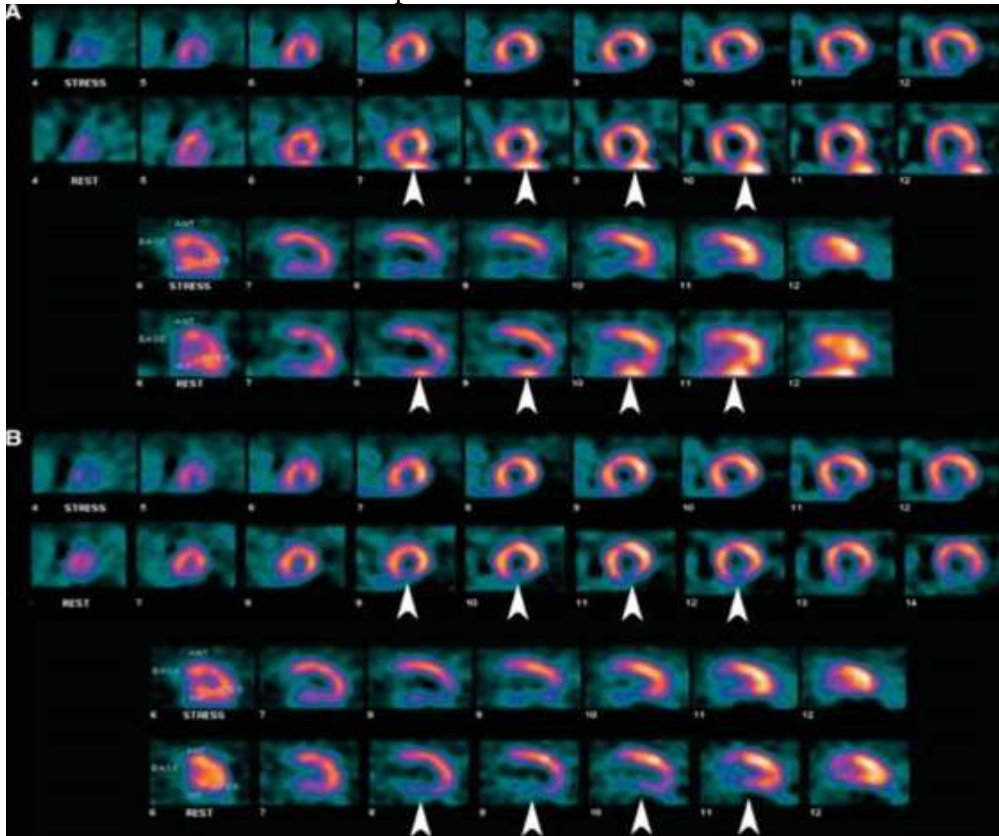
Por isso, a sensibilidade do exame de perfusão do miocárdio para identificar doença multiarterial em pacientes triarteriais é de apenas 60% (BURREL; MACDONALD, 2006).

#### **2.4 Atividade gastrointestinal**

O acúmulo do radiotraçador nos órgãos abdominais (fígado, estômago e intestino) também é uma das causas de artefato na MPI (FIGURA 4) (HARA et al., 2008). Isso ocorre porque o principal radiofármaco usado nas cintilografias de perfusão do miocárdio (Sestamibi-<sup>99m</sup>Tc) é excretado majoritariamente pelo sistema hepatobiliar. Para minimizar o efeito causado pela atividade no trato gastrointestinal, é sugerido que o paciente faça a ingestão de água, suco de limão ou leite (CHERNG et al., 2006), antes da aquisição em estresse ou repouso. A vantagem da ingestão de líquidos se dá pelo aumento da distância entre o fundo gástrico, parede intestinal e o coração (VIEIRA; ALMEIDA, 2013). Estudos mostram que a ingestão de alimentos gordurosos melhora a avaliação da atividade radioativa no miocárdio, pois acelera a excreção e secreção biliar e, conseqüentemente, o clareamento hepático. Além disso, o atraso da aquisição das imagens é uma medida eficaz para minimizar a interferência da atividade hepática na avaliação da perfusão do miocárdio (VIEIRA; ALMEIDA, 2013).



Figura 4 - MPI mostrando artefato por atividade gastrointestinal. (A) Atividade hepática proeminente (pontas de seta) adjacente ao defeito de perfusão da parede inferior do ventrículo esquerdo nas imagens da fase de repouso torna impossível dizer se há alguma reversibilidade presente (hipoperfusão transitória). (B) O estudo de repouso foi repetido com maior atraso entre a injeção do radiofármaco e a aquisição das imagens, resultando no clareamento da atividade hepática (pontas de seta) e um exame de validade diagnóstica. O mesmo estudo de estresse é apresentado nos dois cenários.



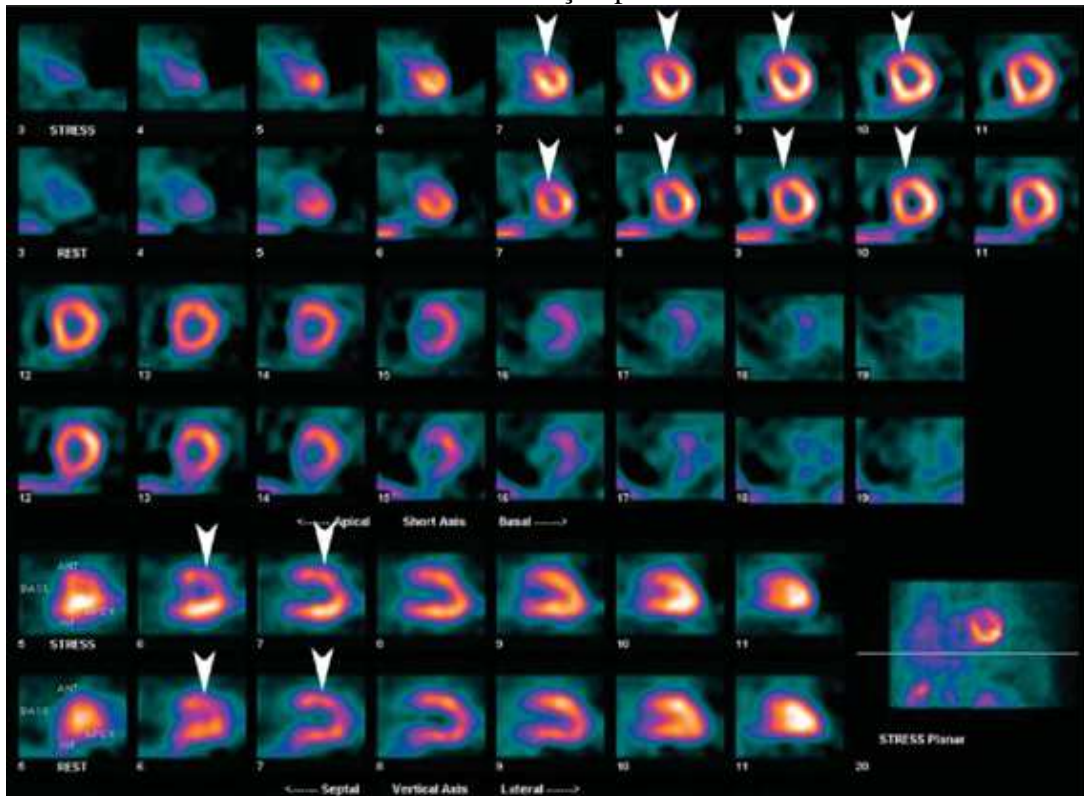
Fonte: Adaptado de Burrel; MacDonald, 2006

## 2.5 Atenuação

A atenuação de fótons pelo corpo do paciente é responsável por um dos artefatos mais prevalentes nas MPI's. Uma grande massa corporal resulta em contagens diminuídas generalizadas e aumento da radiação espalhada, gerando uma imagem mais ruidosa e, portanto, de baixo valor diagnóstico. Isso pode ser minimizado usando um regime de dosagem baseado no peso (VORSTER, 2010). Ainda mais problemático, no entanto, é a atenuação focal. Normalmente, isso ocorre devido às mamas nas mulheres e ao diafragma nos homens. A atenuação da mama geralmente resulta em um defeito de perfusão ao longo da parede anterior do ventrículo esquerdo. Embora a atenuação da mama geralmente resulta em um defeito fixo (hipoperfusão persistente) (FIGURA 5), eventualmente, em pacientes com mamas grandes, o órgão pode estar em uma posição diferente nas imagens de repouso e estresse, resultando em

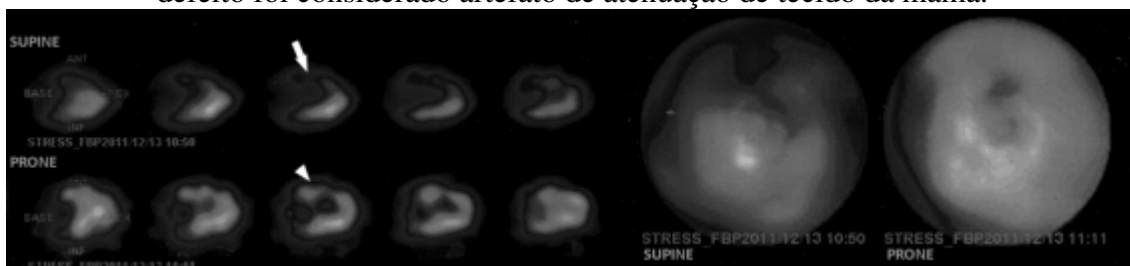
um defeito reversível (hipoperfusão transitória). Embora raro, isso apresenta um dilema de diagnóstico difícil (BURRELL; MACDONALD, 2006). Este tipo de artefato de atenuação da mama pode ser confirmado repetindo a aquisição com a mama esquerda reposicionada ou mudando o posicionamento da paciente (FIGURA 6) (STATHAKI et al., 2015).

Figura 5 - Exame de perfusão miocárdica revelando um defeito fíxo discreto (hipoperfusão persistente) na parede anterior do ventrículo esquerdo (pontas de seta), diagnosticado como artefato de atenuação pela mama.



Fonte: Adaptado de Burrell; MacDonald, 2006

Figura 6 - Mulher de 75 anos de idade sem DAC: um defeito de perfusão na parede anterior (seta) que melhora por completo ao mudar da posição supina para a prona (ponta de seta). O defeito foi considerado artefato de atenuação de tecido da mama.

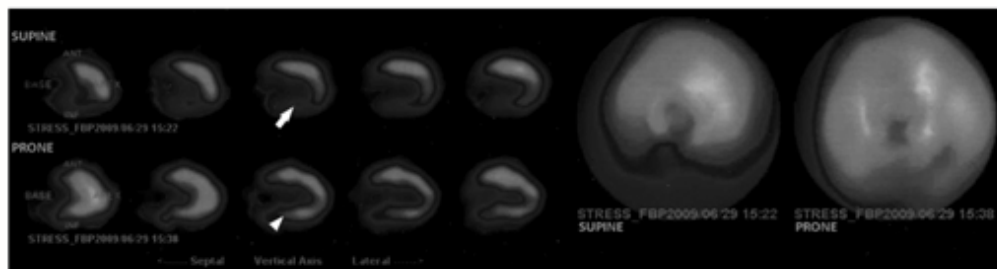

Fonte: Stathaki et al., 2015

Os abdomens grandes resultam em atenuação da parede inferior do ventrículo esquerdo (FIGURA 7). Isso é mais comum em homens, resultando em diferenças entre os sexos nos padrões típicos da MPI, com os homens com um defeito por artefato leve na parede inferior, e

as mulheres com o defeito na parede anterior (BURRELL; MACDONALD, 2006). Exames realizados em prona geram imagens com menor artefato de atenuação na parede inferior, isso ocorre devido ao rebaixamento do diafragma e dos órgãos subdiafragmáticos, ao aumento da contagem nas paredes inferior e septal, menor movimentação e desconforto do paciente e desvio cardíaco. O posicionamento em prona melhora as interpretações das MPI's sem qualquer custo ou aumento de dose ao paciente. Entretanto é menos adequado para mulheres com mamas grandes e pacientes obesos (STATHAKI et al., 2015).

Figura 7 - Homem de 65 anos de idade com resultados normais na arteriografia coronária. Um defeito de perfusão na parede inferior na posição supina (seta), que desaparece com a mudança de posição para prona (ponta de seta), atribuído a artefato de atenuação diafragmática.



Fonte: Stathaki et al., 2015

## 2.6 Preparo do paciente e indução ao estresse

Para uma boa interpretação das imagens adquiridas, é necessário que o preparo do paciente seja feito de maneira correta e a indução ao estresse seja adequada para garantir a máxima sensibilidade do exame. Para limitar a atividade intestinal adjacente ao coração, os pacientes devem estar em jejum de 4 horas ou ter feito apenas uma refeição leve, dependendo da preferência da instituição. Antes da aquisição das imagens, metais e outros possíveis atenuadores devem ser removidos do paciente se eles se projetarem no campo de visão da imagem e interferirem potencialmente no estudo (AMORIM et al., 2016).

Para o protocolo de estresse ergométrico (estresse físico) é necessário que o paciente tenha boa saúde, não apresente arritmias, insuficiência cardíaca e hipertensão arterial descontrolada e use roupas e calçados confortáveis para a realização do exercício físico na esteira ou na bicicleta. Certos medicamentos cardíacos, como betabloqueadores, devem ser suspensos por 48 horas para garantir uma indução adequada ao estresse, embora isso deva ser feito apenas se aprovado pelo médico responsável. A sensibilidade do teste físico para isquemia é otimizada com o paciente atingindo uma frequência cardíaca segura. Geralmente, isso

representa 85% da frequência cardíaca máxima prevista pela idade do paciente. Obviamente, nem todos os pacientes podem atingir esse nível com segurança, e o teste pode precisar ser interrompido e substituído pelo estresse farmacológico. Se o teste de estresse for concluído sem o paciente atingir a frequência cardíaca ideal, a sensibilidade para identificar isquemia será reduzida. Também é importante que o paciente continue se exercitando em nível máximo por um período mínimo de 1 a 2 minutos após a injeção do radiofármaco, se puder fazê-lo com segurança. Isso permite circulação e captação adequadas, garantindo que a distribuição do radiofármaco no coração reflita o estado de perfusão com o estresse máximo (BURRELL; MACDONALD, 2006).

O teste de estresse farmacológico é aconselhado para pacientes com estenose completa do ramo esquerdo ou dificuldade de mobilidade. Para a realização deste teste com vasodilatadores, como dipiridamol ou adenosina, o paciente deve suspender bebidas que contenham cafeína, como café e chá, e medicações que contenham metilxantinas 12h a 24h antes do exame. A cafeína e as metilxantinas bloqueiam os receptores de adenosina nas células do músculo liso arterial, limitando a efetividade desses agentes vasodilatadores. Muitas instituições exigem que a cafeína seja evitada mesmo que seja planejado um estresse físico, caso seja necessário mudar para um estresse farmacológico. O dipiridamol é administrado por via venosa em 4 minutos na dose de 0,56 mg/kg. O pico da vasodilatação ocorre 6,5 minutos após o início da infusão e o radiotraçador deve ser administrado três a cinco minutos após o término da infusão do dipiridamol. A administração um minuto após a administração do radiotraçador de 50 mg a 250 mg de aminofilina por via venosa é empregada na reversão dos efeitos colaterais do dipiridamol (AMORIM et al., 2016).

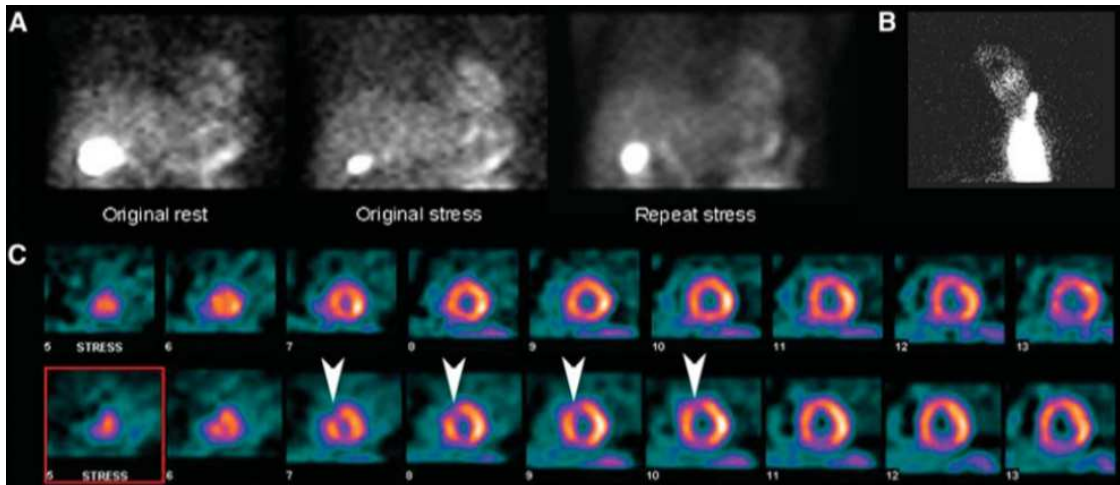
## **2.7 Injeção do radiofármaco**

O extravasamento da injeção intravenosa do radiofármaco para o espaço perivascular pode se tornar uma fonte de artefato na MPI. A infiltração da injeção reduz a captação do radiotraçador pelo miocárdio e, obviamente, diminui a contagem das imagens, resultando em um estudo de pior qualidade, com imagens ruidosas, de baixa relação sinal-ruído. Se o extravasamento da injeção ocorrer durante a segunda fase de um estudo de MPI com protocolo de um dia, o SPECT dessa segunda fase será adquirido com a atividade predominantemente da primeira injeção, e isso pode mascarar uma isquemia induzida na fase de estresse, gerando um resultado falso negativo (BURRELL; MACDONALD, 2006).

Outra questão importante no que diz respeito à injeção do radiofármaco é a retenção de parte da dose nos dispositivos utilizados para sua administração. Isso também pode resultar em menor captação do radiofármaco pelo miocárdio, com imagens de baixa contagem e SPECT de baixa qualidade. Isso pode ser minimizado lavando esses dispositivos adequadamente com solução salina (soro fisiológico) após a injeção (AFZELIUS; HENRIKSEN, 2008).

A Figura 8 mostra os dados brutos de um estudo de MPI estresse-reposo onde na fase de estresse, foi usada uma dose com uma atividade três vezes maior que a usada na fase de repouso. Notou-se que a imagem da fase de estresse era mais ruidosa que a habitual, e analisando os dados brutos, sua relação sinal-ruído era semelhante à imagem da fase de repouso. A fase de estresse foi repetida no dia seguinte e os dados brutos mostraram uma relação sinal-ruído muito melhor do que a do estudo com extravasamento da injeção. A MPI reconstruída da fase de estresse repetida mostrou um defeito de perfusão na parede anteroseptal, não presente nas imagens da fase de estresse associadas com a infiltração da injeção, pois esse estudo refletia praticamente apenas a perfusão da fase de repouso realizada primeiramente. Sempre que houver alguma suspeita de infiltração da dose, é recomendado realizar uma imagem estática do local da injeção (BURRELL; MACDONALD, 2006).

Figura 8 - (A) Imagens dos dados brutos de uma MPI estresse-repouso, protocolo de um dia, demonstram baixa contagem no estresse (*Original stress*), semelhante à imagem de repouso com baixa dose (*Original rest*), resultante do extravasamento da dose durante a fase de estresse. Imagem dos dados brutos do estudo de estresse repetido no dia seguinte (*Repeat stress*) demonstra maior relação sinal-ruído esperado em um estudo de estresse com alta dose. (B) Imagem estática do local da injeção confirma a infiltração da dose. (C) MPI reconstruída, eixo curto, do estudo de estresse com infiltração da injeção (fileira superior) e do estudo de estresse repetido (fileira inferior). Este último demonstra um defeito de perfusão induzido pelo estresse na parede anteroseptal do ventrículo esquerdo (pontas de seta) não presente no estudo com extravasamento da dose.



Fonte: Adaptado de Burrel; MacDonald, 2006

## 2.8 Controle de qualidade (CQ)

Os procedimentos de CQ garantem um desempenho adequado da gama-câmara e, por isso, são fundamentais para a obtenção de estudos de perfusão do miocárdio com validade diagnóstica (BURRELL; MACDONALD, 2006). Os principais testes recomendados pela Sociedade Americana de Cardiologia Nuclear são: Teste de Pico de Energia, avalia se a câmara está contando os fótons com energia correta; Teste de Uniformidade, avalia se a resposta de sensibilidade da câmara é uniforme na face do detector; Teste de Resolução e Linearidade, realizado para documentar a resolução espacial e suas alterações ao longo do tempo, bem como a capacidade do detector de criar imagens de linhas retas; Teste de Sensibilidade, realizado para documentar a sensibilidade do detector e alterações da sensibilidade ao longo do tempo; Calibração do Centro de Rotação, alinha o centro de rotação mecânico com o centro da matriz eletrônica. Entre esses, a correção do centro de rotação é o principal teste realizado para eliminar efeitos negativos mais significativos nos dados reconstruídos do SPECT. Os testes de CQ devem ser realizados de acordo com as diretrizes e com a frequência recomendada pelo fabricante do equipamento (HOLLY et al., 2010).

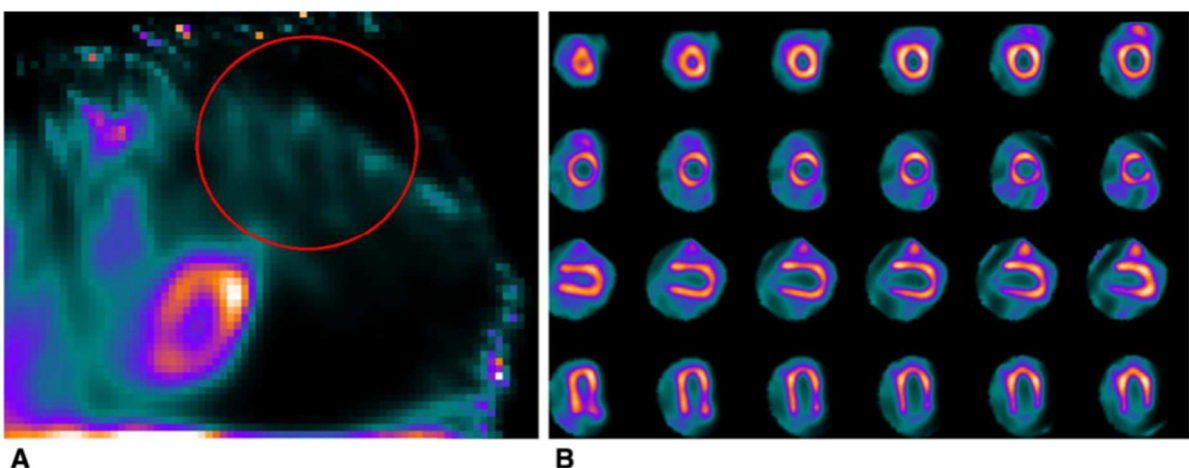
## 2.9 Erros de processamento

Erros técnicos podem ocorrer durante a fase de processamento da MPI. As imagens dos eixos curto, longo horizontal e longo vertical são geradas de acordo com a seleção dos limites cardíacos e em função da orientação dos cortes determinada durante o processamento. Estas duas etapas devem ser executadas com cuidado para garantir que todo o miocárdio seja incluído e os ângulos do eixo de orientação dos cortes estejam corretos (HOLLY et al., 2010). Em pacientes com alta captação intestinal ou que tenham se movimentado durante o exame, o intestino tende a imitar a forma do ventrículo esquerdo, dessa forma é necessário que o tecnólogo verifique a imagem nos três planos a fim de delimitar corretamente o contorno cardíaco (ALLIE et al., 2015).

Atualmente, a maioria dos *softwares* disponíveis para processar MPI's é fácil de usar, e possui um número mínimo de etapas necessárias para o processamento completo. Isso ajuda a garantir consistência e reprodutibilidade entre os usuários. Apesar do esforço do tecnólogo e dos recursos do *software*, os artefatos ainda podem surgir em resposta a problemas relacionados ao processamento (HOLLY et al., 2010).

A figura 9 mostra o artefato causado pelo mau posicionamento da ROI (*region of interest* – região de interesse).

Figura 9 – Seleção incorreta da ROI (A). Artefato de deformidade do ventrículo esquerdo causado pela seleção incorreta da ROI durante o processamento (B).



Fonte: Allie et al., 2015

## 2.10 Reconstrução do SPECT

Há duas técnicas computacionais de reconstrução do SPECT: a retroprojeção filtrada (RPF) e o método iterativo (MI). A RPF é o método mais tradicional, por ser computacionalmente mais simples, porém gera mais artefatos, como o do tipo estrela, por criar contagem onde não existe. Já as imagens reconstruídas com o MI exibem significativamente menos artefatos de reconstrução, principalmente o do tipo estrela, do que aquelas criadas usando a RPF. A reconstrução iterativa vem substituindo a RPF, porém é um método mais pesado computacionalmente e, por isso, requer computadores mais rápidos e técnicas matemáticas “*short-cut*” de reconstrução, como a OSEM (*Ordered Subsets Expectation Maximization*) (HOLLY et al., 2010).

## 3. CONSIDERAÇÕES FINAIS

Existem vários artefatos que podem comprometer a análise e, por conseguinte, a validade diagnóstica dos estudos cintilográficos de perfusão do miocárdio. Eles podem estar relacionados ao paciente, ao equipamento ou ao tecnólogo, geralmente com uma sobreposição importante entre essas categorias. É essencial que o tecnólogo em radiologia e o médico nuclear estejam cientes dessas possíveis fontes de erro, tomem as medidas apropriadas para evitá-las ou minimizá-las, sempre que possível corrija-as se ocorrerem e, quando não puderem ser eliminadas, reconheçam seu impacto potencial na interpretação da MPI. Isso garantirá que o estudo de perfusão do miocárdio mantenha seu papel importante no manejo de pacientes com doenças cardiovasculares.

## 4. REFERÊNCIAS

AFZELIUS, P.; HENRIKSEN, J.H. Extra cardiac activity detected on myocardial perfusion scintigraphy after intra-arterial injection of  $^{99m}\text{Tc}$ -MIBI. **Clinical physiology and functional imaging**, v. 28, n. 5, p. 285-286, 2008. Disponível em: <<https://onlinelibrary.wiley.com/doi/abs/10.1111/j.1475-097X.2008.00811.x>> Acesso em: 04, nov. 2019

AGARWAL, V.; DEPUY, E. Myocardial perfusion SPECT horizontal motion artifact. **J. Nucl. Cardiol.**, v. 21, n. 6, p.1260–1265, dez. 2014. Disponível em: <<https://link.springer.com/article/10.1007/s12350-014-9936-y>> Acesso em: 30, set. 2019



ALLIE, R. et al. Pitfalls and artifacts using the D-SPECT dedicated cardiac camera. **Journal of Nuclear Cardiology**, v. 23, n. 2, p. 301-310, 2016. Disponível em: <<https://link.springer.com/article/10.1007/s12350-015-0277-2>> Acesso em: 04, nov. 2019

AMORIM, B. J. et al. Diretriz para cintilografia de perfusão miocárdica de repouso e estresse. **Int. J. Cardiovasc. Sci.**, v. 29, n. 3, p. 243-247, maio 2016. Disponível em: <<http://www.onlineijcs.org/english/sumario/29/29-3/imagem.asp>> Acesso em: 30, set. 2019

BURREL, S.; MACDONALD, A. Artifacts and pitfalls in myocardial perfusion imaging. **J. Nucl. Med. Technol.**, v. 34, n. 4, p. 193-211, dez. 2006. Disponível em: <<http://tech.snmjournals.org/content/34/4/193.full>> Acesso em: 30, set. 2019

BUSHONG, S.C. Artefatos de Imagem. In: BUSHONG, S.C. **Ciência radiológica para tecnólogos: física, biologia e proteção**. Tradução: Sandro Martins Dolghi, 9. ed. Rio de Janeiro, Elsevier Health Sciences, 2010, p. 300-307.

CHERNG, S.C. et al. Acceleration of hepatobiliary excretion by lemon juice on 99mTc-tetrofosmin cardiac SPECT. **Nuclear medicine communications**, v. 27, n. 11, p. 859-864, nov. 2006. Disponível em: <<https://www.ncbi.nlm.nih.gov/pubmed/17021425>> Acesso em: 21, out. 2019

FRAGKAKI, C.; GIANNOPOULOU, Ch. Pitfalls in classical nuclear medicine: myocardial perfusion imaging. **Journal of Physics: Conference Series**. v. 317, n. 1, p.01-04, 2011. Disponível em: < <https://iopscience.iop.org/article/10.1088/1742-6596/317/1/012014/pdf>> Acesso em: 05, nov. 2019

HARA, M. et al. Reduction of infracardiac intestinal activity by a small amount of soda water in technetium-99m tetrofosmin myocardial perfusion scintigraphy with adenosine stress. **Journal of nuclear cardiology**, v. 15, n. 2, p. 241, abr. 2008. Disponível em: <<https://www.sciencedirect.com/science/article/abs/pii/S1071358108000275>> Acesso em: 21, out. 2019

HOLLY, T.A. et al. Single photon-emission computed tomography. **Journal of nuclear cardiology**, v. 17, n. 5, p. 941-973, 2010. Disponível em: <<https://link.springer.com/article/10.1007/s12350-010-9246-y>> Acesso em: 04, nov. 2019

LYRA, V. et al. The effect of patient anxiety and depression on motion during myocardial perfusion SPECT imaging. **BMC medical imaging**, v. 16, n. 1, p. 49, 2016. Disponível em: <<https://bmcmimedimaging.biomedcentral.com/articles/10.1186/s12880-016-0153-9>> Acesso em: 25, out. 2019.

REDGATE, S. et al. Using a registration-based motion correction algorithm to correct for respiratory motion during myocardial perfusion imaging. **Nucl Med Commun.**, v. 34, n. 8, p. 787-795, ago. 2013. Disponível em: < <https://insights.ovid.com/pubmed?pmid=23722349>> Acesso em: 05, out. 2019

STATHAKI, M. et al. The benefits of prone SPECT myocardial perfusion imaging in reducing both artifact defects and patient radiation exposure. **Arquivos brasileiros de cardiologia**, v. 105, n. 4, p. 345-352, 2015. Disponível em: <<http://www.scielo.br/pdf/abc/2015nahead/0066-782X-abc-20150122.pdf>> Acesso em: 04, nov. 2019

STRAUSS, H. W. et al. Procedure guideline for myocardial perfusion imaging 3.3\*. **J. Nucl. Med. Technol.**, v. 36, n. 3, p. 155-161, ago. 2008. Disponível em: <<http://tech.snmjournals.org/content/36/3/155.full.pdf+html>> Acesso em: 30, set. 2019

SYLVERS, P.; LILIENFELD, S.O.; LAPRAIRIE, J.L. Differences between trait fear and trait anxiety: Implications for psychopathology. **Clinical psychology review**, v. 31, n. 1, p. 122-137, 2011. Disponível em: < <https://www.ncbi.nlm.nih.gov/pubmed/20817337>> Acesso em: 21, out. 2019

THRALL, J. H.; ZIESSMAN, H. A. Sistema cardiovascular. In: THRALL, J. H.; ZIESSMAN, H. A. **Medicina nuclear**. Tradução Maria Expósito Penas. 2. ed. Rio de Janeiro: Guanabara Koogan S.A., 2003. p. 97-110.

VIEIRA, L.; ALMEIDA, P.; COSTA, D.C. Image quality of myocardial perfusion-gated studies: effect of ingestion of different fat content in the reduction of extra-myocardial abdominal signal. **Computer Methods in Biomechanics and Biomedical Engineering: Imaging & Visualization.**, v. 1, n. 2, p. 61-68, mar. 2013. Disponível em: < <https://www.tandfonline.com/doi/abs/10.1080/21681163.2013.764611>> Acesso em: 21, out. 2019

VORSTER, M.; SATHEKGE, M.M.; RHEEDER, Paul. Erythromycin as an alternative to reduce interfering extra-cardiac activity in myocardial perfusion imaging. **Cardiovascular journal of Africa**, v. 21, n. 3, p. 142, 2010. Disponível em: <<https://www.ncbi.nlm.nih.gov/pmc/articles/PMC3721639/>> Acesso em: 04, nov. 2019

WHEAT, J.M.; CURRIE, G.M. Incidence and characterization of patient motion in myocardial perfusion SPECT: part I. **J. Nucl. Med. Technol.**, v. 32, n. 2, p. 60-65, jun. 2004. Disponível em: < <http://tech.snmjournals.org/content/32/2/60.long>> Acesso em: 05, out. 2019

WHO, World Health Organization. **Cardiovascular diseases (CVDs)**. Disponível em <[https://www.who.int/news-room/fact-sheets/detail/cardiovascular-diseases-\(cvds\)](https://www.who.int/news-room/fact-sheets/detail/cardiovascular-diseases-(cvds))>. Acesso em: 30 de set. de 2019.